Liver Flukes 肝吸蟲

Clonorchis sinensis (中華肝吸蟲)
Opisthorchis viverrini (泰國肝吸蟲)
Opisthorcis felineus (貓肝吸蟲)

Dicrocoelium dendriticum
(槍狀肝吸蟲)
Fasciola hepatica
(牛羊肝吸蟲)

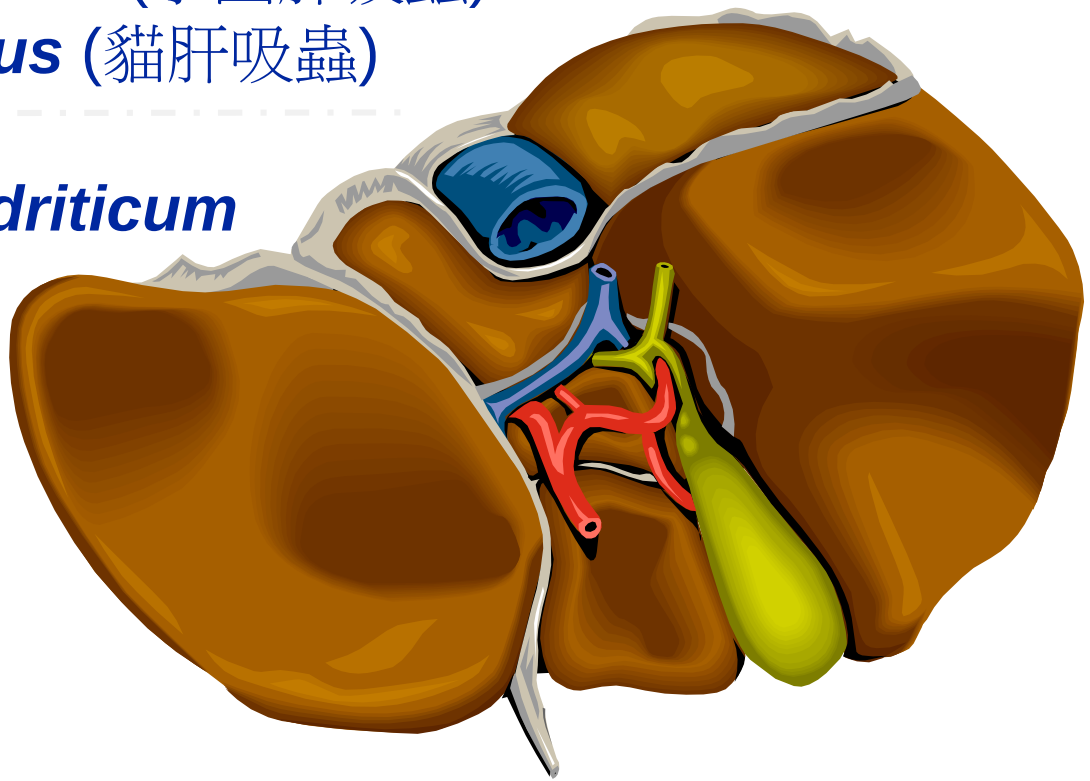

General Life Cycle of Liver Flukes

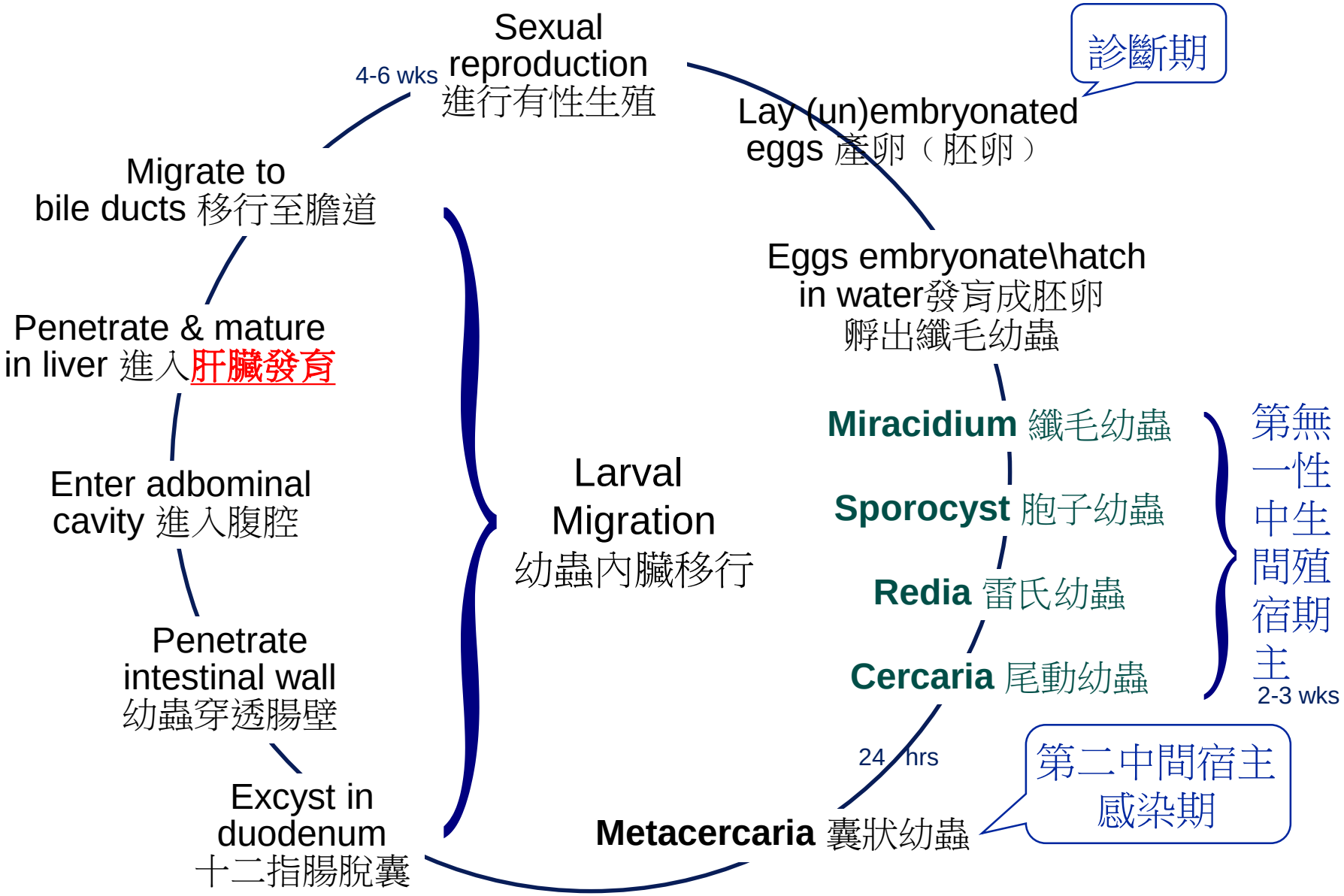

Opisthorchiidae 後睪吸蟲

Oriental Liver Flukes 東方肝吸蟲

Clonorchis sinensis (中華肝吸蟲)
Opisthorchis viverrini (泰國肝吸蟲)
Opisthorchis felineus (貓肝吸蟲)

} *International Agency of Research on Cancer (IARC) Group 1 human biological agents (carcinogens)*

Distribution of Opisthorchiidae

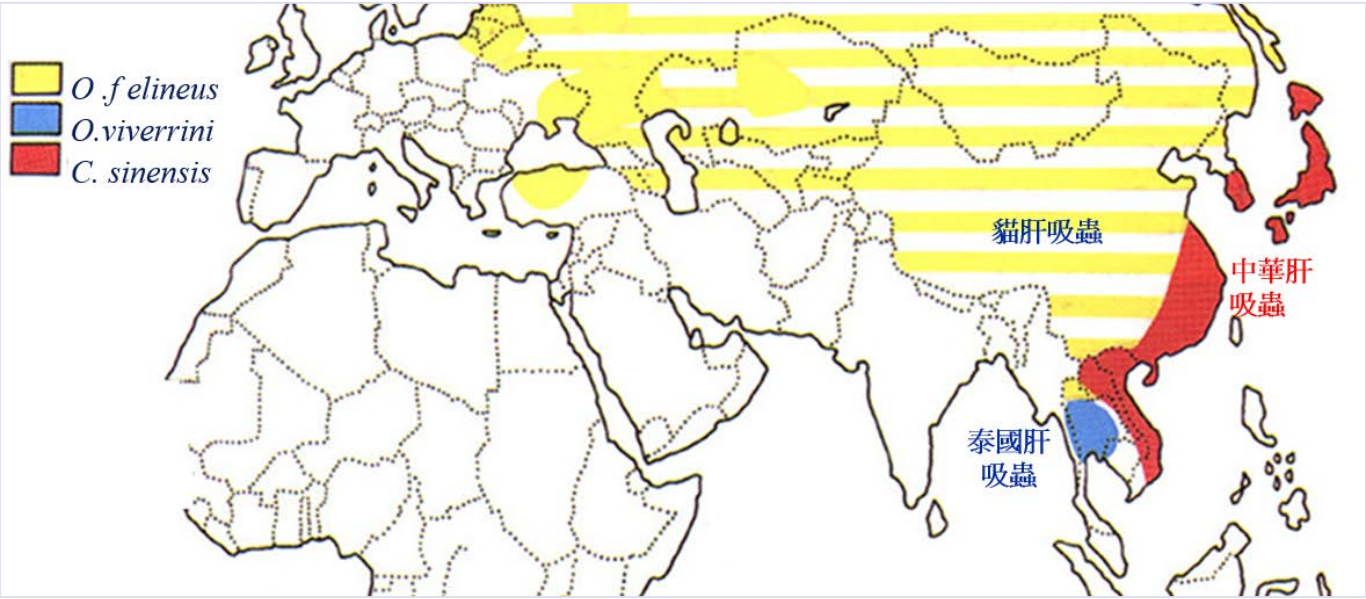

- ***Opisthorchis felineus* 貓肝吸蟲**
  Russia, mainly in Siberia, Ukraine and Kazazhstan
  (西伯利亞,烏克蘭,哈薩克)
  Reservoir host 保蟲宿主: wild and domestic animals

- ***Opisthorchis viverrini* 泰國肝吸蟲**
  Thailand (north and northeastern) and Loas (寮國/老撾)
  Reservoir hosts: fish-eating animals

- ***Clonorchis sinensis* 中華肝吸蟲**
  China, Japan, Korea, Taiwan and Vietnam
  Reservoir hosts : domestic dogs and cats

Clonorchis sinensis

中華肝吸蟲 成蟲形態特徵

蟲體呈灰白色,
長寬約 10~25 x 3~5 mm,
中央較寬，兩端較窄,
腹吸盤較口吸盤小
盲腸無分支，
　　位於蟲體兩側
子宮長而卷曲，
　　位於蟲體中央
睪丸呈樹枝狀分支，
　　前後排列在蟲體後1/3
卵黃腺為泡狀，
　　位於蟲體中 1/3 的兩側

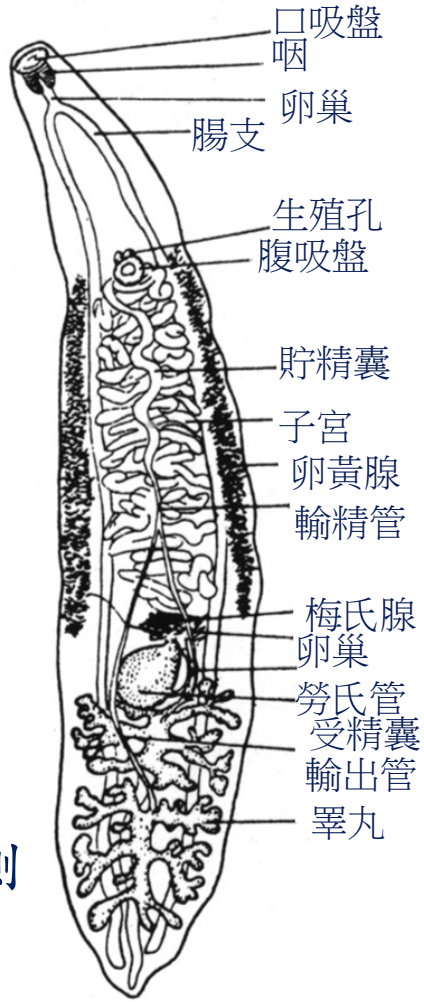

貓肝吸蟲、泰國肝吸蟲和中華肝吸蟲形態鑑別

	中華肝吸蟲	貓肝吸蟲	泰國肝吸蟲
大小(mm)	10～25×3～5	7～12×2～3	5.4～10.2×0.8～1.9
口吸盤與腹吸盤的大小	口吸盤略大於腹吸盤	兩者的直徑相近	兩者的直徑相近
口吸盤位置	在蟲體前端	靠近蟲體前端	靠近蟲體前端
腹吸盤位置	在蟲體前1/3～1/5線上	在蟲體前1/5處	在蟲體前1/5處
兩上睾丸	前後排列，位於蟲體後1/3處，呈珊瑚狀分枝	較小，稍微斜列位於蟲體後1/4處，呈淺裂狀分葉	較小，稍微斜列於蟲體後1/4處，但後睾丸靠近腸支末端呈深裂狀分葉
卵巢	細小，分葉，位於體中、後1/3交界處	小，呈卵圓形，輕度分葉，恰位於排洩囊的前端	分葉較多，與睾丸的距離較接近

泰國肝吸蟲
貓肝吸蟲
中華肝吸蟲

Clonorchis sinensis 中華肝吸蟲

Lancet 1875; ii:271,274.

REMARKS ON THE

ANATOMY AND PATHOLOGICAL RELATIONS OF A NEW SPECIES OF LIVER-FLUKE.

By J. F. P. McCONNELL, M.B.,
PROFESSOR OF PATHOLOGY AND RESIDENT PHYSICIAN, MEDICAL COLLEGE, CALCUTTA.

On the 9th of September, 1874, I made a post-mortem examination of the body of a Chinaman, and found in the liver, obstructing the bile-ducts, a large number of "flukes." A careful examination of these, and comparison with other known distomata, have convinced me that they not only differ from the ordinary liver-fluke (*Dist. hepaticum*), but constitute an entirely new species. I desire therefore to describe the salient anatomical characters of these flukes, then to give a brief account of the post-mortem examination alluded to, and lastly to make a few remarks upon the case.

The woodcuts which accompany this paper will facilitate the description. Fig. 1 represents a few of these flukes drawn to natural size. Fig. 2 is one specimen enlarged to about six times the natural size, showing the ventral surface. Fig. 3 represents the ova magnified 300 diameters.

FIG. 1. *Ad. Nat.*

FIG. 2. × 6.

FIG. 3. × 300.

Fig. 2.—*a*, Oral sucker. *b*, Œsophagus. *c*, *c'*, Right alimentary canal. *d*, Ventral sucker. *e*, Genital orifice. *f*, Uterine folds. *g*, Ovary. *h*, Vitelligene gland (right). *i*, Vitelligene duct (right). *k*, Right testicle. *l*, Receptaculum seminis (?). *m*, Left testicle. *n*, Vas deferens. *o*, Termination of vas deferens. *p*, Pulsatile vesicle. *p'*, Water-vascular canal.

The body is narrow, flattened, lanceolate; the centr portion being the broadest part of the animal, the anteric and posterior extremities tapering and pointed, the forme however, being much narrower than the latter, which

1874年9月8日午夜印度加爾各答醫學院附屬醫院接收了一位處於重度昏迷的患者 20歲華裔木匠。2個半小時後患者死亡。9日早上 Dr. McConnell對其進行了屍檢。發現其肝臟腫大，但肝實質無異常，膽管明顯擴張且充滿黏稠的黃色膽汁。解剖肝臟後流出黑色的小蠕蟲。進一步檢查發現這些**蟲體是從膽管流出**，且阻塞了膽管。此外在**膽道發現了大量蟲卵**。Dr. McConnell 對屍檢中所見作了詳細的記錄和描述，於1875年8月21日發表在the Lancet。

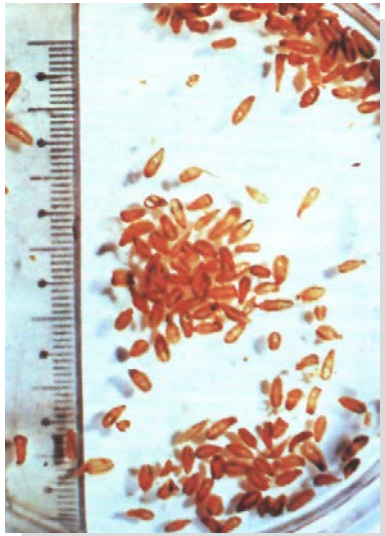

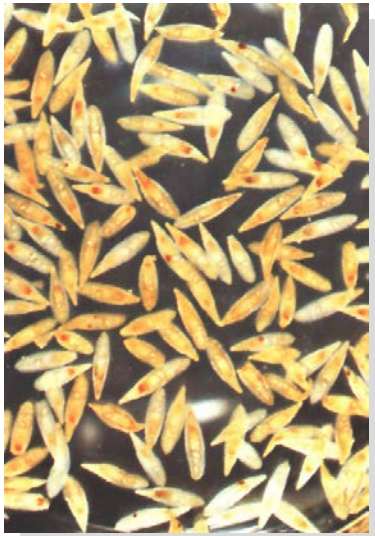

Clonorchis sinensis 中華肝吸蟲

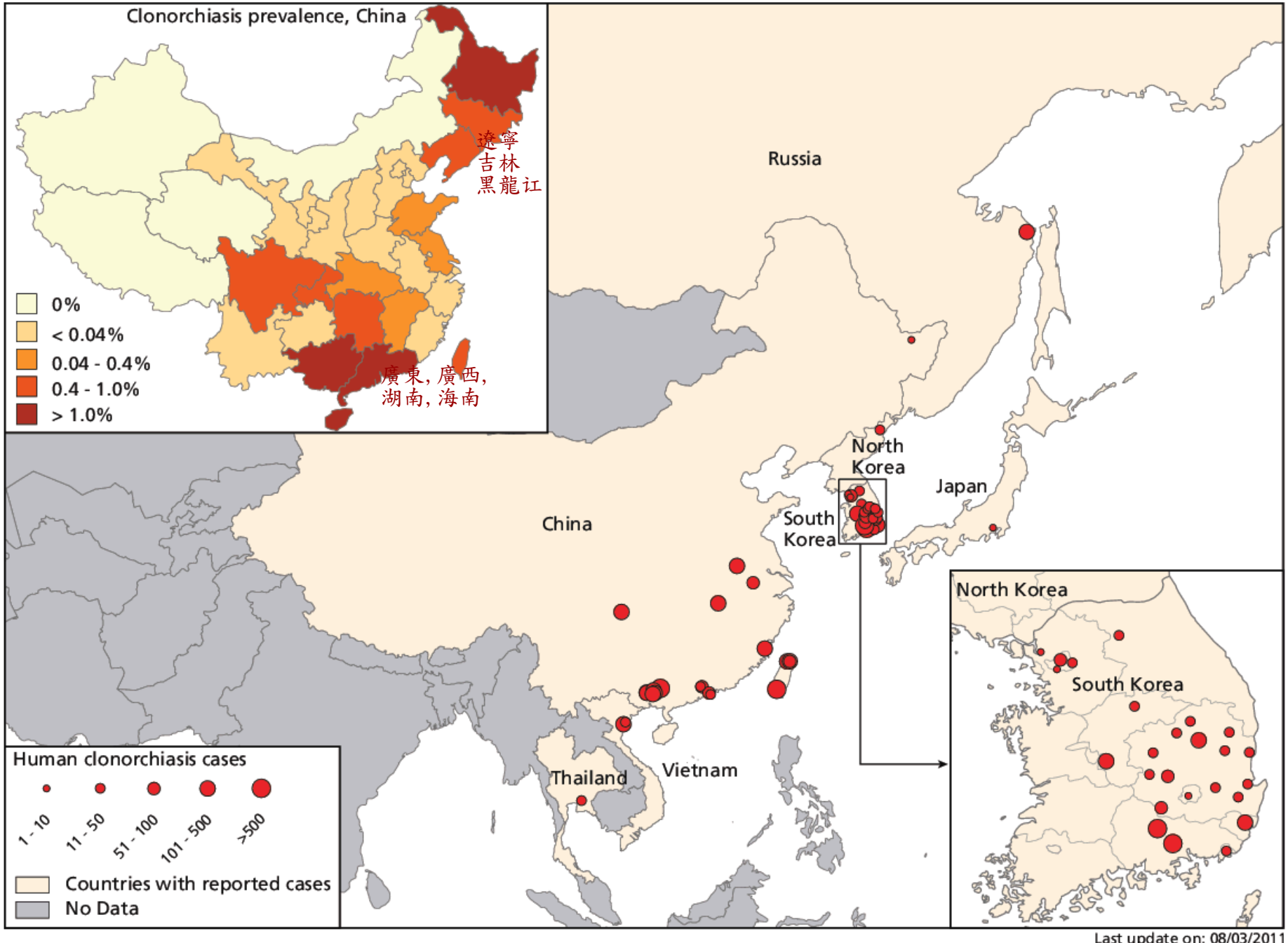

粵500萬人染肝吸蟲病

九成養殖魚蝦遭污染 應禁生食

如何預防感染肝吸蟲

■肝吸蟲壽命可達二十年。翻攝自網路

- 避免食用未完全煮熟的魚、蝦、蟹和水生植物。
- 勿飲用生水、勿生吃蔬菜。
- 勿用裝過生鮮魚蝦的鍋、瓢、碗、盤等餐具直接進食。
- 處理過生鮮魚蝦的砧板、菜刀等廚具，須清洗消毒後才能再使用。
- 不用生鮮魚蝦餵食貓、狗等寵物。

資料來源：中國衛生部

【王希之／綜合外電報導】前往廣東經商旅遊的民眾要當心了！中國衛生部近日公布，廣東省爆發肝吸蟲大流行，感染總數超過五百萬人，而廣東生產的淡水魚蝦，九成以上都帶有肝吸蟲。衛生專家警告，應盡量少吃生魚片或魚生粥，以免病從口入。

染病者多為老闆

《新快報》引述官方統計指出，一九九〇年至今，廣東的肝吸蟲感染率飆升近兩倍，目前高達百分之五點三六，流行感染區廣及六十三個縣市。

感染者主要為私人企業老闆及幹部，原因可能是經濟條件好，經常食用生鮮魚蝦所致。報導說，肝吸蟲的蟲卵經人畜糞便排出體外，吃了被污染的食物就會感染。

由於珠江三角洲一帶盛行「桑基魚塘」，即在魚塘岸邊種植桑樹養蠶，蠶屎再拿來飼魚，形成獨特的生態系統，居民習慣將人、畜糞便倒在桑基內做肥料，致使養殖魚類很容易感染肝吸蟲。

大陸暨南大學附屬醫院感染科主任張立伐表示，常見的草魚、青魚、鱸魚及淡水蝦蟹都可能含肝吸蟲，須完全煮熟才能食用。他表示，肝吸蟲患者常出現消化不良、腹痛腹瀉、頭暈頭痛、神經衰弱、膽囊炎或肝硬化等症狀。

兒童恐致侏儒症

廣東省寄生蟲病防治所副所長方悅怡指出，肝吸蟲寄生在肝臟膽管內，可能誘發肝癌，若在兒童時期染上肝吸蟲病，會影響生長發育，嚴重者出現侏儒症，長期感染甚至可能造成死亡。

市民不要生吃魚生

發佈時間：2009-03-11 來源：深圳特區報

近期，市疾控中心透過對近千名門診患者的檢查，發現肝吸蟲平均感染率為１５％，其中素有吃魚生傳統的廣東五華籍人士的肝吸蟲感染率更是高達２７．４５％。專家提醒有生吃魚生等習慣的高危人群應早查早治。

肝吸蟲病也稱華支睾吸蟲病，是由肝吸蟲寄生在人的肝膽管內所引起的以肝膽病變為主的一種人獸共患寄生蟲病。人類透過吃進生的或半熟的含肝吸蟲活囊蚴的淡水魚蝦和淡水螺類而感染。常見臨床症狀為上腹隱痛、疲乏、精神不振和肝腫大等症狀。肝吸蟲病可並發膽管炎、膽囊炎、膽結石等疾病，少數患者可發生肝硬化甚至死亡，嚴重危害人體健康。

市疾病預防控制中心寄生蟲病防治科有關負責人介紹，廣東省為肝吸蟲病的高發地區，目前全省有６３個縣市流行，流行區人口３０００多萬，人群平均感染率為１６％，估計全省感染人數超過５００萬。珠江三角洲地區感染尤其嚴重，感染率從１２％到７９％不等，男性明顯高於女性。市疾控中心目前正在積極開展肝吸蟲病的定點普查。

疾控專家提醒廣大市民，要養成良好飲食衛生習慣，自覺做到不吃生的淡水魚蝦及螺類；接觸生的淡水魚蝦及螺類後要洗手；食物煮熟煮透；切生、熟食物的砧板、菜刀和其他器皿分開洗淨使用；不用生的淡水魚蝦及螺類喂貓、狗等家養寵物，預防肝吸蟲病及其他食源性寄生蟲疾病。

廣東江門 280萬人染肝吸蟲

糞水養魚 嗜吃生魚片 全市人口7成染病

2010年08月29日蘋果日報

【大陸中心/綜合外電報導】愛到廣東吃生猛海鮮的台灣民眾，可要小心了！中國媒體報導，廣東江門全市400多萬人口，感染肝吸蟲病的比率高達7成、約280萬人染病，與當地人習慣利用糞水養殖、及愛吃淡水生魚片有關，此消息引起各方關注。但江門當局澄清，目前該市肝吸蟲實際感染率僅約1成3，且呈逐年下降趨勢。

珠江三角洲一帶盛行「桑基魚塘」，即在魚塘岸邊種植桑樹養蠶，蠶屎再拿來餵魚，而廣東江門還有一種「特別」的養殖方式，即「水廁加魚塘」！江門五邑各村的魚塘上，都蓋有廁所，人的排泄物常直接排至魚塘，作爲魚的飼料，致使養殖魚類受感染，帶肝吸蟲或蟲卵的比率高達9成。

肚藏千條肝吸蟲

《羊城晚報》報導，廣東江門當地民眾，嗜吃淡水生魚片或半熟的煮魚，導致全市400多萬人口中，感染肝吸蟲病的就有280多萬。一名41歲公務員，因連日來多餐吃生魚蝦，腹痛難耐，日前到醫院檢查，才發現體內「養」了近千條肝吸蟲，導致膽管堵塞。

廣東省江門市中心醫院、消化內科主任尹合坤表示，該報導有些失實，媒體誤讀了他提供的數據。他日前講的是，江門市臨床急性膽源性胰腺炎、膽管癌等病人中，7成是因爲感染了肝吸蟲病，須高度重視。

台灣寄生蟲學會理事長黃高彬指出，一般來說，感染肝吸蟲病無明顯症狀，頂多右上腹不舒服，有疼痛、脹的感覺。但因肝吸蟲進入體內後，會黏附在肝管、膽管上，導致膽汁排泄不良，影響消化能力，進而出現營養不良等問題。如果不及時治療，將會發展成胰管炎、膽管炎、胰腺炎或肝癌等病。

Transmission of Oriental Liver Flukes 傳播方式

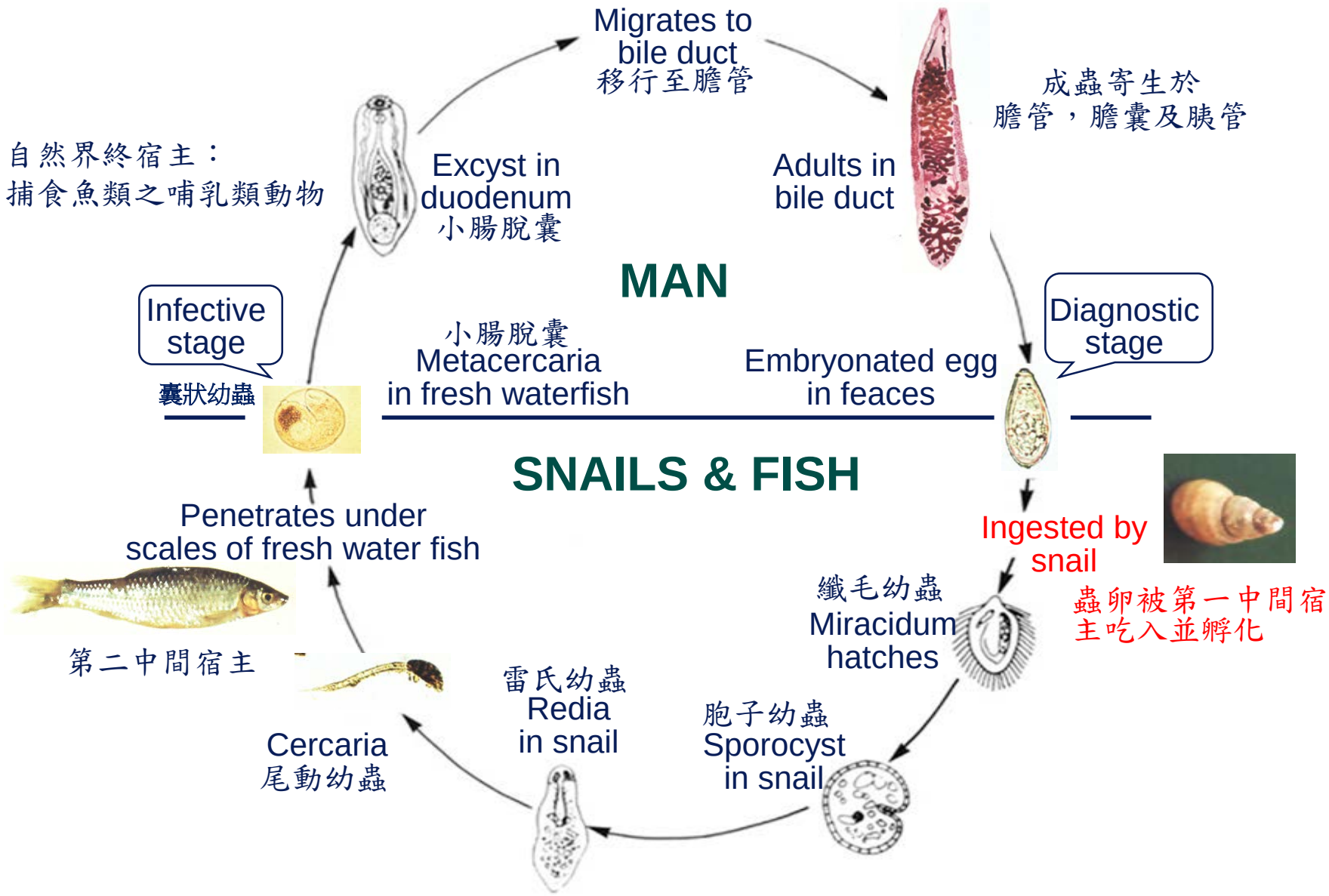

我國華人在新年前後期間，盛行食用“魚生”習俗，俗稱“撈生”。撈生原為廣東客粵籍貫人士的風俗，源自年初七的“人日”。

漢《東方朔傳・歲時書》：“天地初開，一日雞、二日狗、三日豬、四日羊、五日牛、六日馬、七日人、八日谷。其日晴，主所生之物盛，陰則災。”意思是新年開頭的首8天，當天的天氣陰或晴，預兆當天所主的生物盛或災。比如年初七倘若天晴，那麼我們人類就盛，陰天人類就有災。後來，年初七因此演變成為“人日”，而被人們當作節日來慶祝。

配料有切片的生魚片，切細的青蔥、香菜及生菜。待到要吃的時候，以小鍋取一些粥加上生魚片重煮，魚肉熟了倒入碗里，放上青蔥、香菜及生菜即可食用，也可配上切片的油條。

横县鱼生入选广西十大名菜餐桌上艺术精品

经过半年的激烈角逐，“广西十大名菜”评选已经揭晓，横县西津旅游公司半岛鱼餐馆选送的横县名菜———“横县鱼生”入选，并于近日摔回了“广西十大名菜”牌匾。

师傅们用鱼生片摆成了各种各样的艺术品，图为鸳鸯戏水

生吃淡水魚 肝吸蟲下肚致病變

廢物利用：養殖池上建廁所，
直接以糞便喂魚。

廁所

養殖池

Opisthorchis viverrini 泰國肝吸蟲

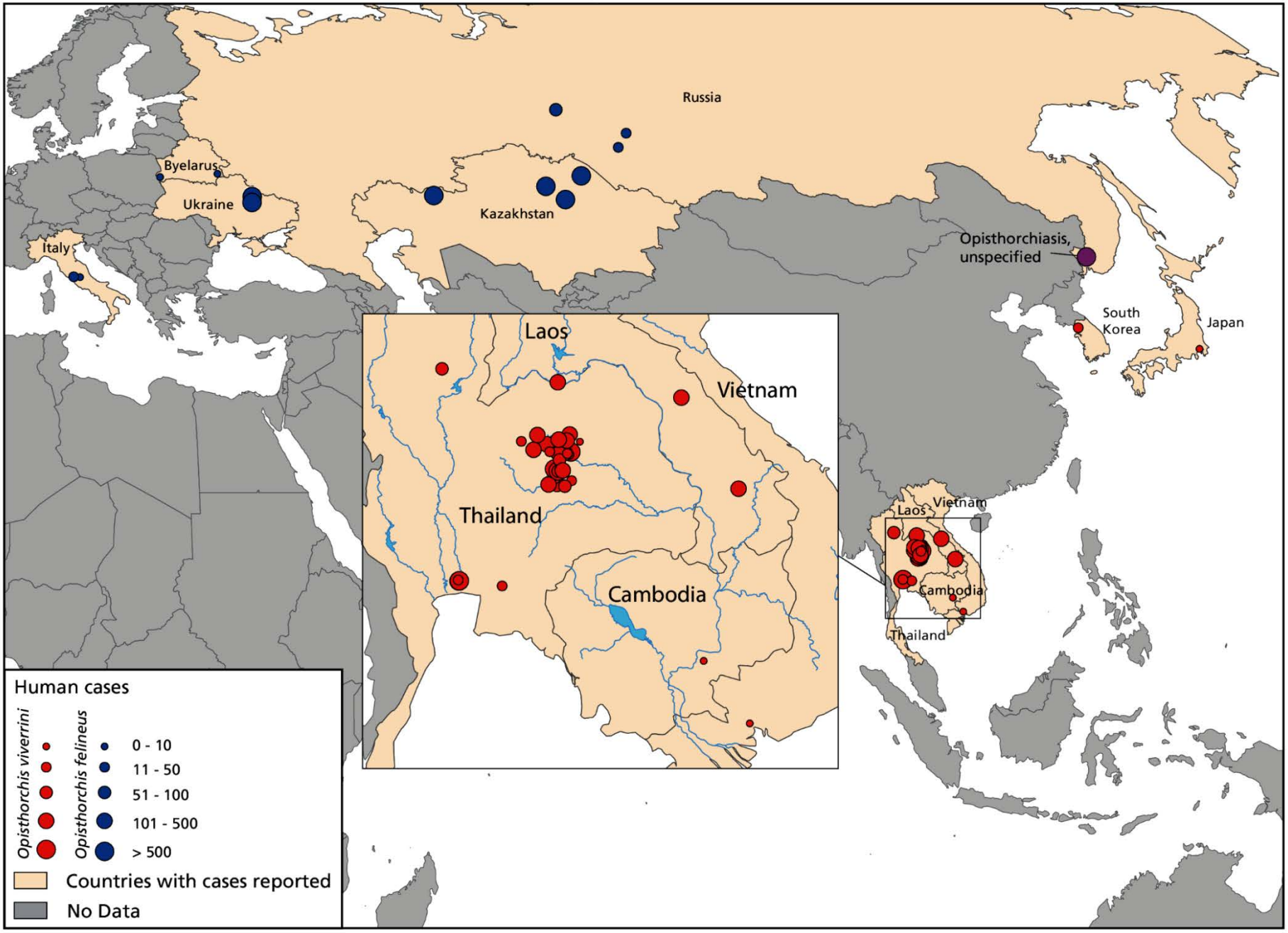

Last update on: 07/04/2011

Liver Fluke Infection and Cholangiocarcinoma In Thailand (*Opisthorchis viverrini* 泰國肝吸蟲)

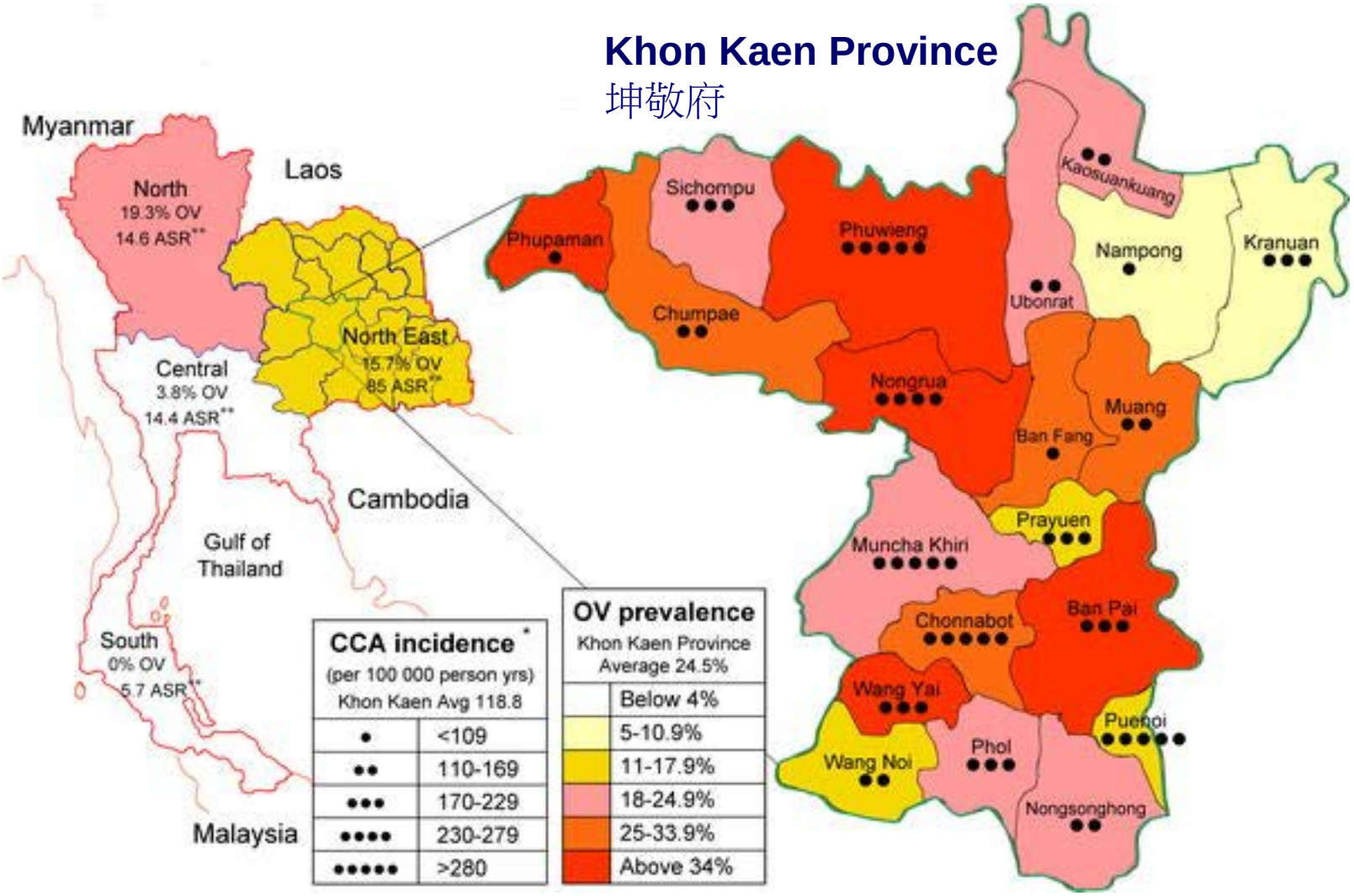

2017 / 07 / 10 18:00

泰國膽管癌禍首 竟然是生魚家常菜koi-pla

泰國東北部一道知名生魚家常菜，便宜簡單又好吃，可以說是家家戶戶每天桌上都可見到的一道菜。但醫學界發現，這道菜其實會致癌，造成泰國每年有兩萬人死於膽管癌。但儘管泰國當局加入宣導，不少當地老一輩的民眾，仍然不願意改變習慣。

去掉魚頭魚鱗，把魚肉剁碎，不用烹煮，直接跟香料萊姆混合再一起。這一道泰國東北部知名的家常菜Koi Pla，因為做法簡單快速，而且又便宜美味，可以說是當地人從小吃到大的一道菜。

但一名泰國醫生那隆發現，這道菜就是泰國每年有約兩萬人死於膽管癌的罪魁禍首，其中貧窮的東北部依善區，更是全球膽管癌好發率最高的地方。

根據媒體報導，那隆因為父母雙雙死於癌症因而決心從醫，進而發現這道大家天天吃的料理，隱藏著會導致膽管癌的寄生扁形蟲。

這種寄生蟲常見在湄公河乾淨水域的魚身上，一旦吃下肚，能在人體膽管暗藏多年，引發膽管發炎轉變為膽管癌。而膽管癌如果未進行手術醫治的話，存活率更是所有癌症中最低的，多數病人在確診一年內就會病逝。

為了要找出這個"無聲殺手"及早治療，那隆醫生率領由多位科學家、醫師和人類學家組成的團隊，花了4年的時間為依善區村民進行一連串的檢查。

而根據那隆醫生團隊最新這一波500人檢測中，發現三分之一的村民肝臟有異常症狀，其中有四人疑似罹患癌症。來自加拉信府的48歲村民泰凌很幸運，檢查一切正常，但他表示，再也不敢吃Koi Pla了。

泰國當局從去年開始加入膽管癌檢查計劃，並著手宣導生吃魚肉的風險，不過要改變民眾飲食習慣並不容易，尤其是某些地區，更是以代代相傳的生魚料理為傲，更有老一輩的人認為生死有命，拒絕因此改變飲食習慣。

2017 / 07 / 10 18:00

泰國膽管癌禍首 竟然是生魚家常菜 koi-pla

NTDAsia2019 Khon Kaen Province Site Visit

Fluke-infected fish are plentiful in the local rivers such as the Chi River in Khon Kaen province, Thailand.

Local people catch the fish in nets and prepare the fish-based meals with local herbs, spices, and condiments. The finished dish of koi-pla accompanied by rice and vegetables. This dish is a dietary staple of many northeastern Thai villagers and is a common source of infection with *O. viverrini*.

Clinical Symptoms of Clonorchiasis
中華肝吸蟲症臨床症狀

Incubation period: 2~4 weeks Life span: 15~20 years

Clinical manifestations depends on the number of flukes in the bile duct

Around 100 flukes (70%)
Symptomless 無症狀
100-1000 flukes
Diarrhoea 腹瀉, abdominal discomfort 腹部不適
Thousnads of flukes (maximum recorded 21,000)
Sudden onset of fever 突然發燒,
acute pain in the upper right quadrant 上腹部疼痛不適,
increased erythrocyte sedimentation rate 紅血球沉降率上升,
eosinophilia 嗜酸性白血球過多(40%).
cholangitis膽管炎
hepatomegaly 肝腫大
obstructive jaundice阻塞性黃膽
gall-bladder 膽結石
biliary and liver cirrhosis 膽及肝硬化

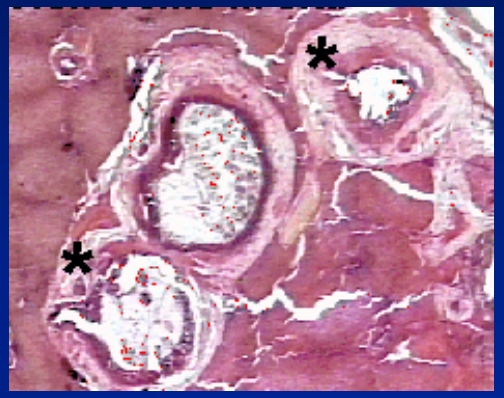

Cause cholangocarcinoma 膽管癌 and heaptoma in Thailand 肝癌 by ***O. viverrini***

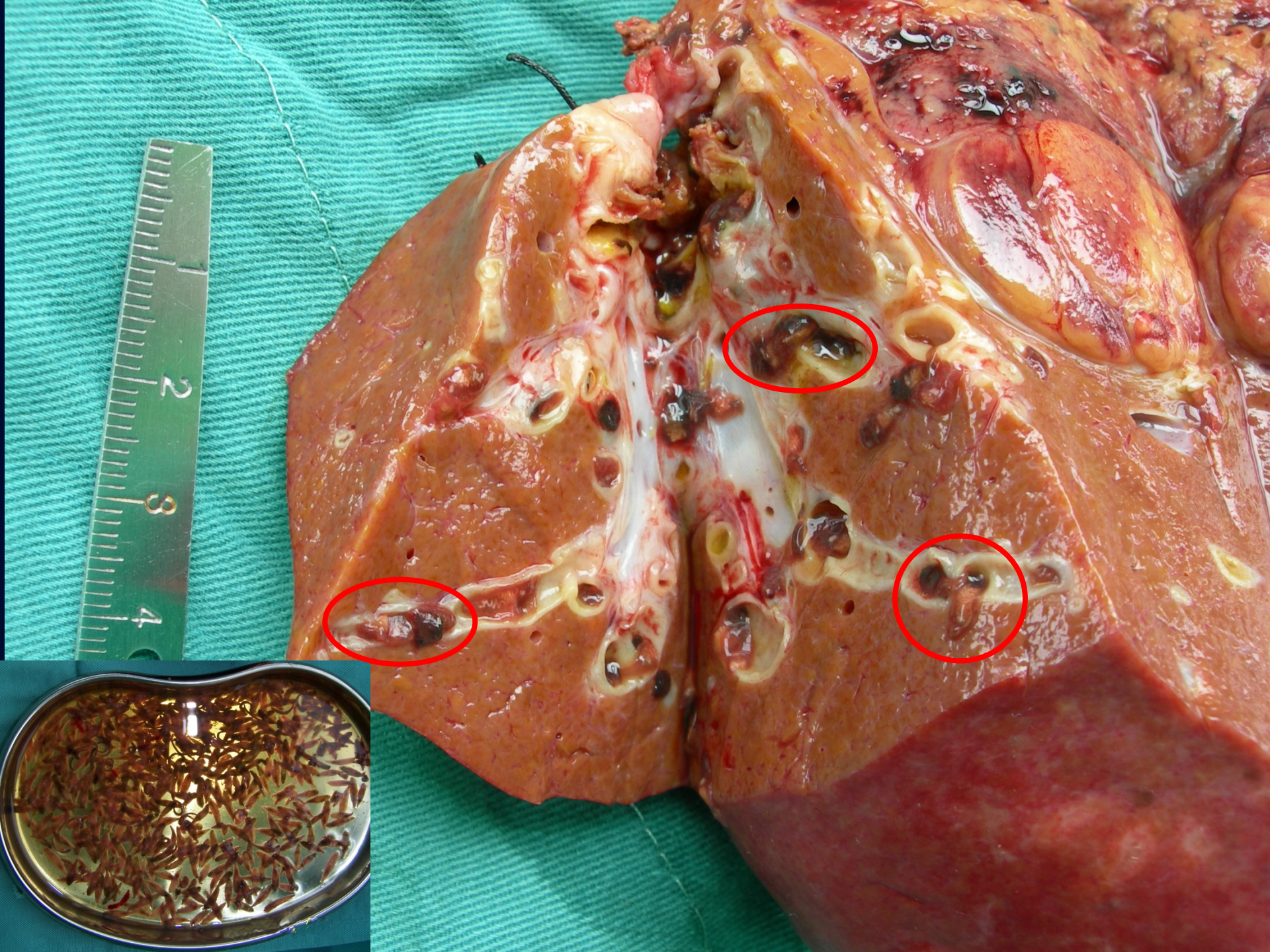

30ml
10
2

1000ml
800
500
100
XIAOQING
1000ml
一次性使用体外
引流袋

Laboratory Diagnosis
中華肝吸蟲症診斷

Finding the egg in stool or duodenal fluid/bile aspirate
由糞便 或 十二指腸引流 或 膽汁鏡檢蟲卵

蟲卵形態特徵

黃褐色,
形似電燈泡,
25~35 x 15~20 μm
卵蓋在狹窄的一端
兩邊肩胛明顯
卵蓋對側有一逗點狀結節
卵殼表面不光滑
內含纖毛幼蟲

Possible dangers of biliary peritonitis and haemorrhage in bile aspiration

英國研究2000年前的糞便 證實絲路是疫病傳播之路

古代挖糞棒

從古驛站「公廁」出土的「個人衛生棒」

據英國衛報 2016.7.21 日報導，在絲綢之路，這條最著名的古代陸上商業貿易路線上來往的人，從中國帶來的不僅有珍貴的織物，還有寄生蟲和傳染病。

劍橋研究人員近日宣布了一項考古成果，從中國西北部沙漠附近的古驛站「廁所」中出土的「個人衛生棒」(古人使用的衛生用品)，首次證明了2000年前，絲綢之路確實是傳染病傳播的途徑之一。這間廁所的啟用年代可追溯到西元前 111 年，大約是西漢中期，並且一直持續使用到西元 109 年，一共使用了超過 200 年。

他們在這些糞便遺跡中發現了 4 種腸道寄生蟲的卵，分別是：**蛔蟲（*Ascaris lumbricoides*）、鞭蟲（*Trichuris trichiura*）、條蟲（*Taenia sp.*）與中華肝吸蟲（*Clonorchis sinensis*）**。中華肝吸蟲是一種寄生性的扁蟲，會導致宿主出現腹部疼痛、腹瀉、黃疸，甚至是肝癌等症狀。這種寄生蟲需要生活在溫暖而潮濕、如沼澤般的環境當中，才能完成它的生活周期。這個名為懸泉置的古代驛站，位處塔里木盆地的東側邊緣地帶，屬於著名的塔克拉瑪干沙漠的一部分，而照常理來說，中華肝吸蟲應該不會出現在這麼乾燥的地區。

以現今中華肝吸蟲的主要分布地區來看，距離這間茅廁最接近流行地區在敦煌，兩地相距約 1,500 公里，而此病原蟲最盛行的地方則是在廣東省，此地距離敦煌更是有兩千公里之遙！主導這項研究計畫的劍橋大學科學家們認為，古代這些受到中華肝吸蟲感染的旅行者，必定是遷徙了相當長的距離，才把這項疾病帶入遙遠的塞外沙漠地區，而他們的這項發現，也為古絲路上**疾病的長途傳播**，首度提供了有力的證明。

Praziquantel

A pyrazinoquinoline compound developed for **trematode infections** and a wide range of **cestodes**

- Mecahanism unclear
- Cause the worms to detach and distegrate in the intestine

orally, 40 mg/kg (200 mg tablets), single dose
40 mg/kg, 單劑量或 75 mg/kg, 分成三次給藥, 間隔時間為 4 - 6 小時
治癒率達百分之百

Trematode

Fasciola hepatica (牛羊肝吸蟲)

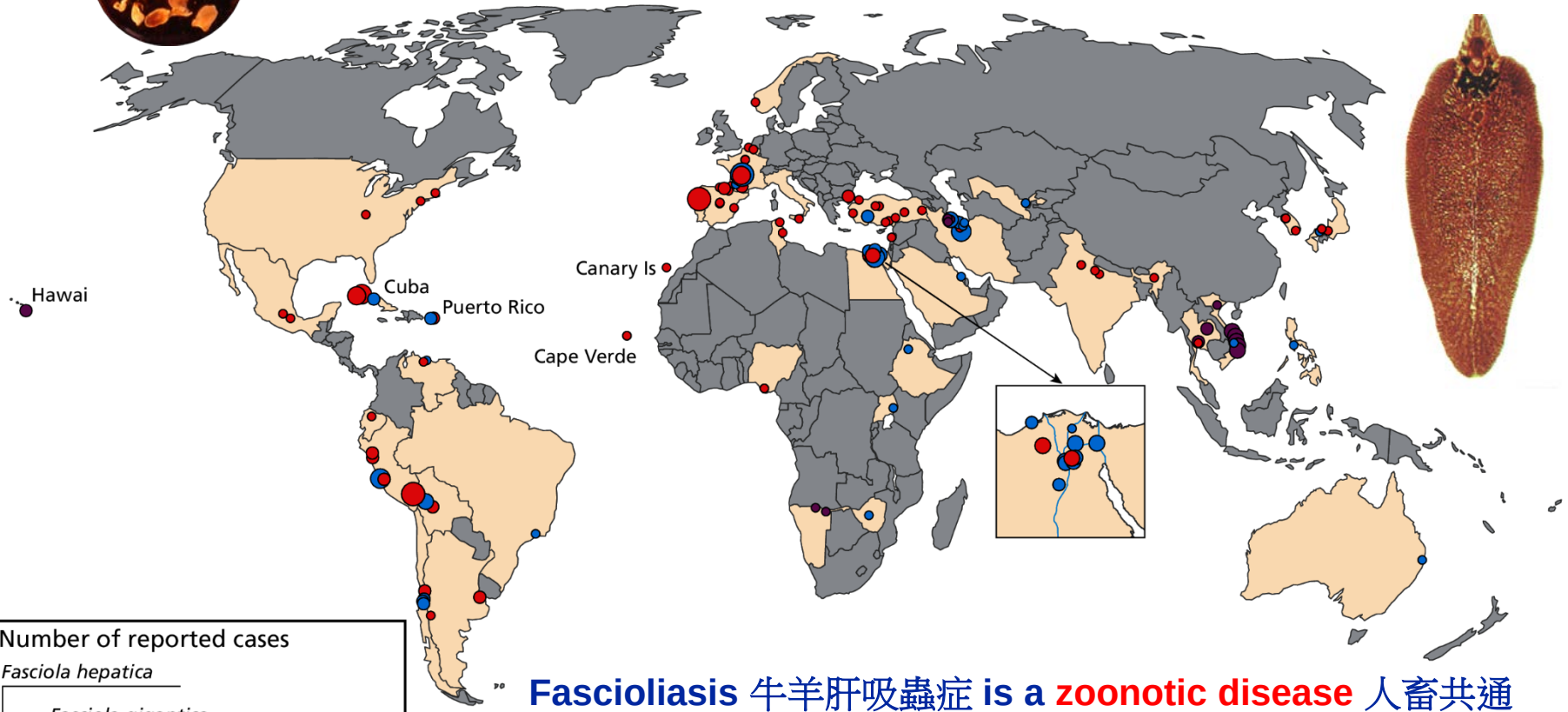

Number of reported cases

Fasciola hepatica

Fasciola gigantica

Fasciola, unspecified

1 - 10

11 - 50

51 - 100

101 - 500

> 500

Countries with reported cases

No data

Fascioliasis 牛羊肝吸蟲症 is a zoonotic disease 人畜共通疾病 *which prevails in countries where livestock, snails and man are closely associated.*

Human cases have been reported from *Northern France, North Africa, Central and western UK, Cuba, Central and South America.*

Last update on: 09/03/2011

Fasciola hepatica 牛羊肝吸蟲

成蟲形態特徵

前端呈圓錐形 (頭錐 cephalic cone)
長寬約 2~3 cm x 8~15 mm
蟲體表面有鱗狀皮棘



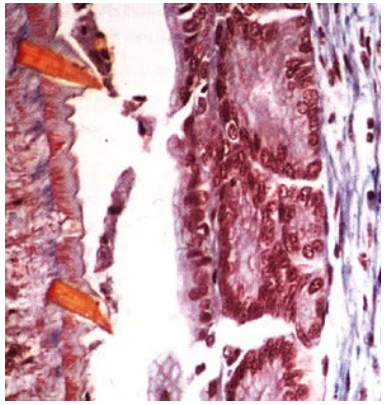

Fasciola hepatica 牛羊肝吸蟲

成蟲形態特徵

腹吸盤稍大於口吸盤腸，管呈樹枝狀分支
高度分支的睪前後排列於蟲體中部
卵黃腺分佈於蟲體側和後部

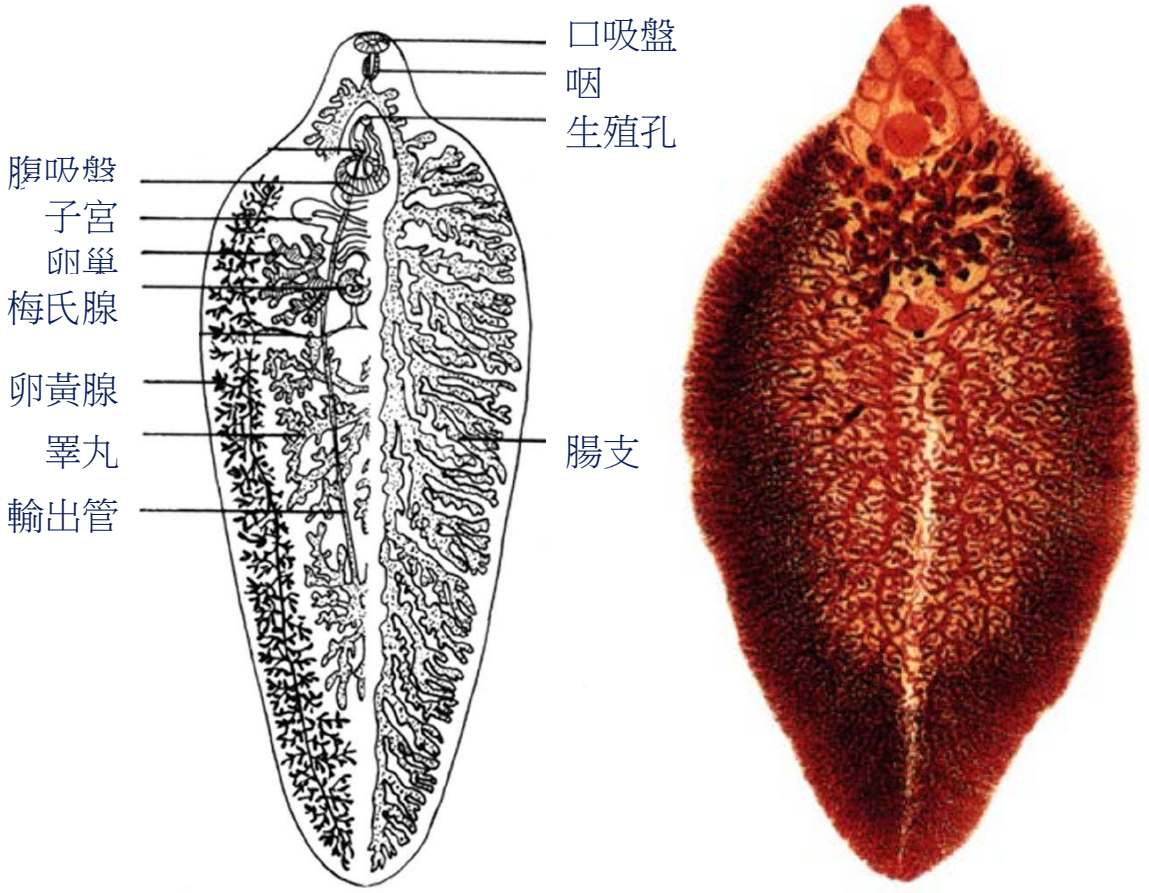

Life cycle of *Fasciola hepatica*

Abdominal cavity

Penetrates liver

成蟲

Diagnostic stage

Unembroynated egg in faeces

蟲卵

Egg embroynates in water

纖毛幼蟲

Miracidium penetrates snail

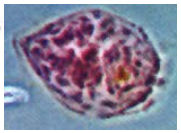

胞子幼蟲

Sporocyst in snail

Redia in snail

雷氏幼蟲

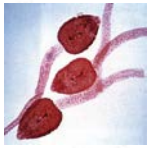

尾動幼蟲

Cercaria

SNAILS
WATER PLANT

Metaercaria on water plant

Ingested

Excyst in duodenum

Penetrates intestinal wall

HERBIVORES
MAN

Infective stage

囊狀幼蟲

watercress
水田芥(西洋菜)

MERIAL

A SANOFI COMPANY

Life Cycle of the Liver Fluke

Clinical Features of Fascioliasis
牛羊肝吸蟲症臨床徵候

Incubation perios: 2~4 months

Larval migration 幼蟲移行	**No significant symptoms**
Developing fluke in liver 幼蟲在肝臟發育	**Acute phase (6-12 wks pi)**
Mature flukes in bile ducts 成蟲在膽管寄生	**Chronic phase**

Clinical Features of Fascioliasis
牛羊肝吸蟲症臨床徵候

Acute phase - Developing flukes in liver

Mechanical movements and feeding cause the destruction of liver tissue

Traumatic hepatitis 損傷性肝炎
Intra-abdominal hemorrhage 腹內出血
Fever 發熱, 38~40°C,
may presist from 1~2 wks to 8 wks
Right upper quadrant pain 腹部疼痛
Epigastrium
Hepato-splenomegaly 肝脾腫大
Intestinal distubrance 胃腸道不適

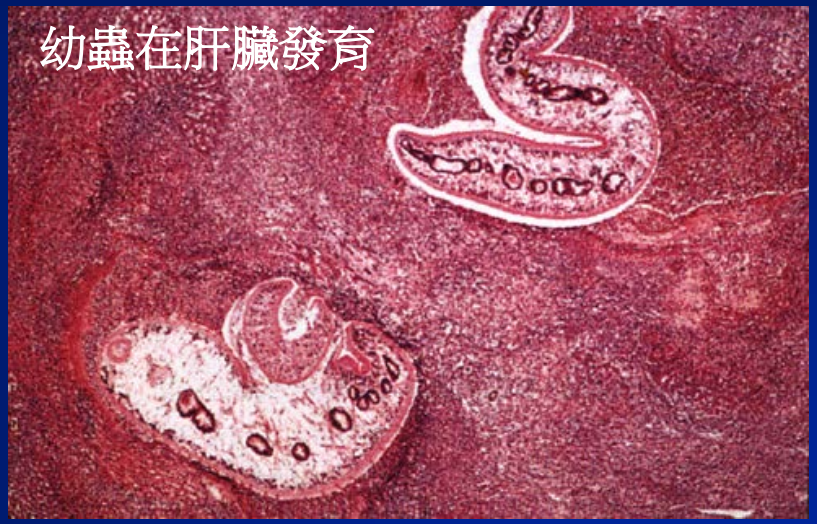

Chronic phase - Established infections

Mature flukes live in both the hepatic and extrahepatic ducts

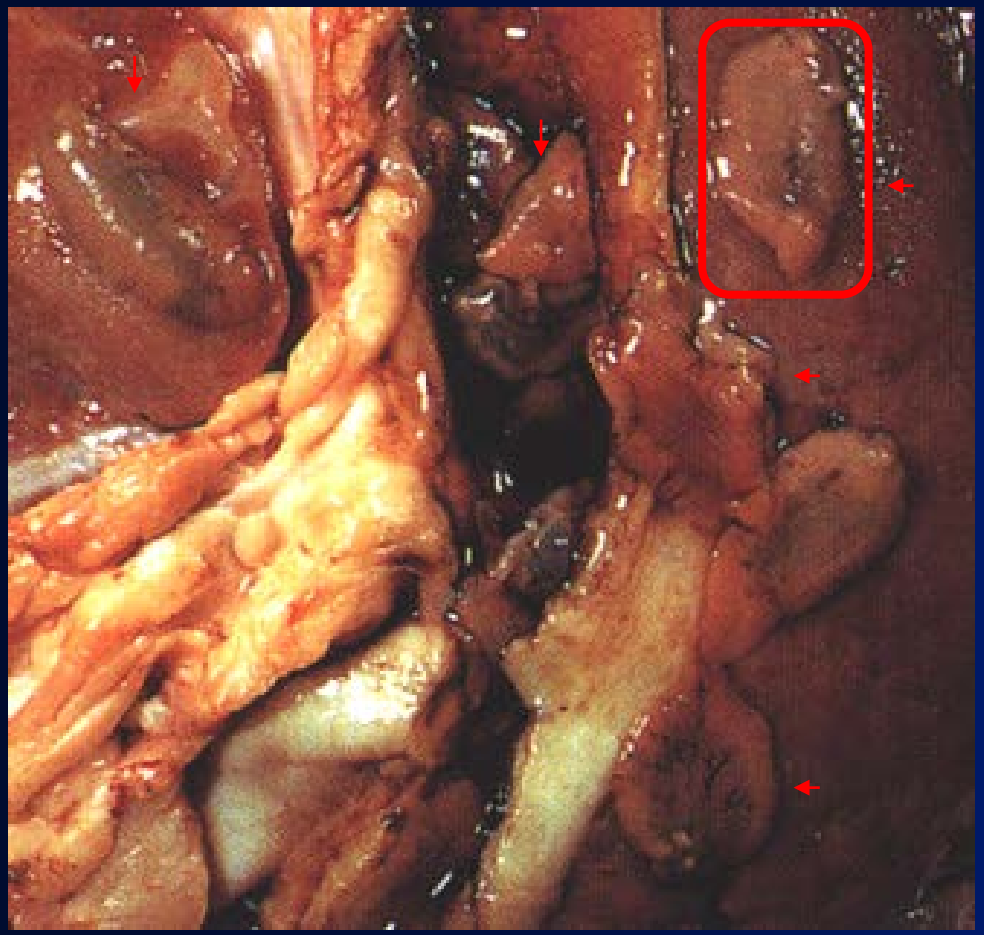

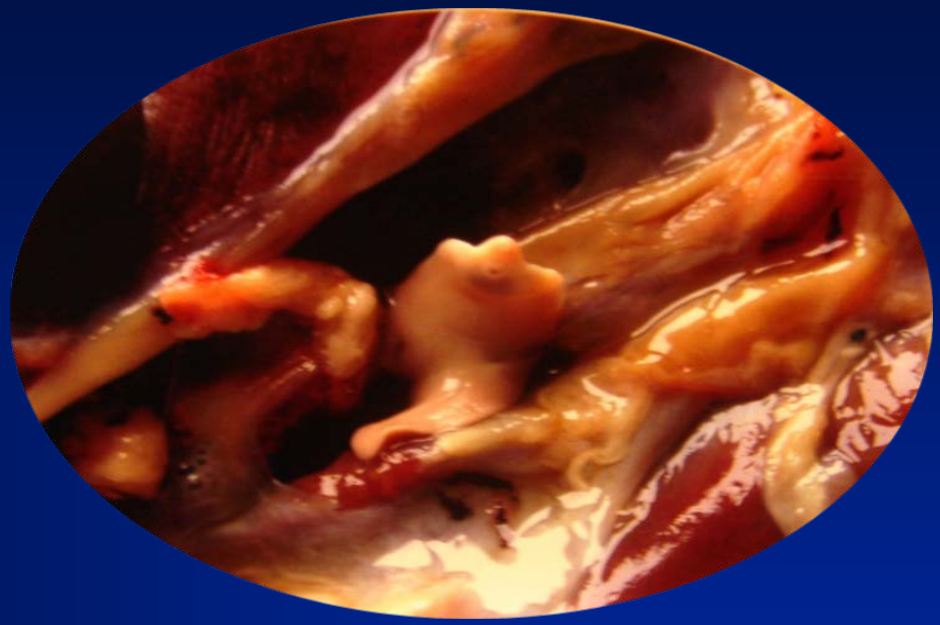

Chronic phase - Established infections

Mature flukes live in both the hepatic and extrahepatic ducts

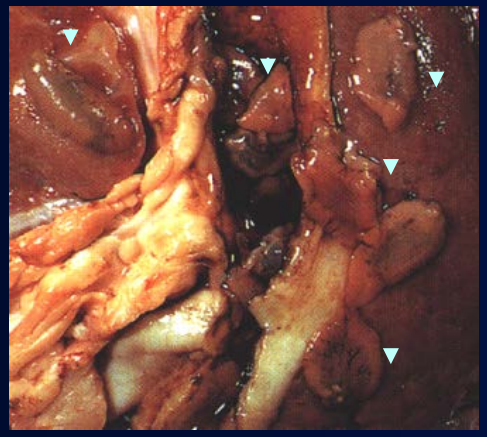

- **Metabolic by-products**
- **Mecahical Irritation**
- **Obstruction**

Hyperplasia of the biliary epithelium 膽道上皮增生
Duct fibrosis and calcification 膽管纖維化及鈣化
Portal or total biliary obstruction 膽道阻塞
Formation of gall stone 膽石

Fever , obstructive jaundice 阻塞性黃膽, hepatomegaly 肝腫大
anemia, acute epigastric pain , and eosinophila 嗜酸性白血球增加

Extrahepatic Fascioliasis
肝外牛羊肝吸蟲症

Skin over the abdomen 腹部皮膚

Painful, itchy, subcutaneous nodules 皮下結節 up to 6 mm

Lung

Cause lung abscesse 肺膿瘍

Halzoun Syndrome

Adult flukes in raw eaten livers of animals attached directly to the mucosa of the pharynx 咽喉粘膜 cause local edema 局部水腫, dysphagia and dyspnea can lead to temporary suffocation 暫時性窒息

Laboratory Diagnosis 實驗診斷

- Finding eggs in faeces 檢查糞便中蟲卵 or aspirates of duodenal or bile 十二指腸抽取液或膽汁
- Immunodiagnosis of serum antibody

蟲卵形態特徵

淡棕黃色或淡黃褐色，
長橢圓形，
30~150 x 63~90 um,
卵殼薄，分兩層，
卵蓋小，不明顯
內含卵黃細胞

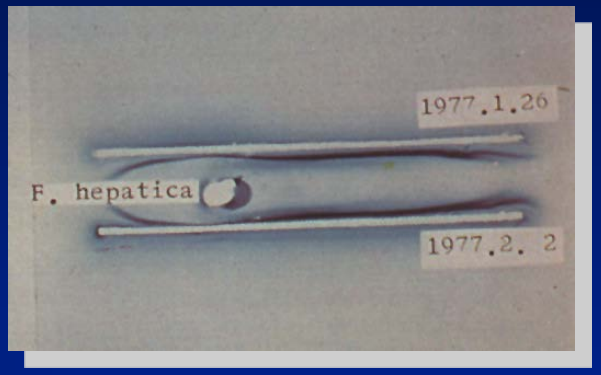

Dicrocoelium dendriticum
(槍狀肝吸蟲)

Dicrocoeliasis 槍狀肝吸蟲症

D. Dendriticum (lancet liver fluke)
is a parasitic fluke of ruminants 反芻類動物

Human infections occurs mainly in
regions of large pasture lands
流行於各牛羊出產國

Has been reported from all European countries,
Asian parts of USSR, China, Japan, Canada, USA ,
Indo-Malayan region, and from the Neotropical region

槍狀肝吸蟲

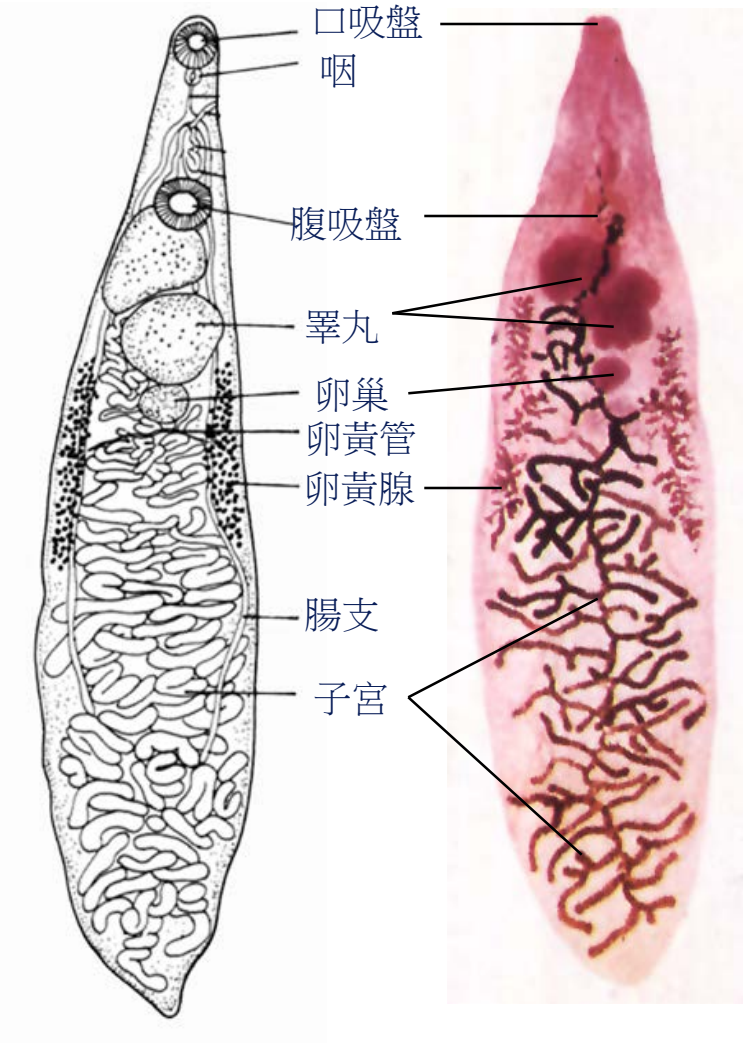

成蟲形態特徵

長寬約 6~15 x 1.5~2.5 mm
腹吸盤位於體前端 1/6 或1/5 處
睪丸前後或略傾斜地排列在腹吸盤後方
卵巢位於睪丸後偏右側
卵黃腺在體中部兩側約佔體長 1/5

Life cycle of *Dicrocoelium dendriticum*

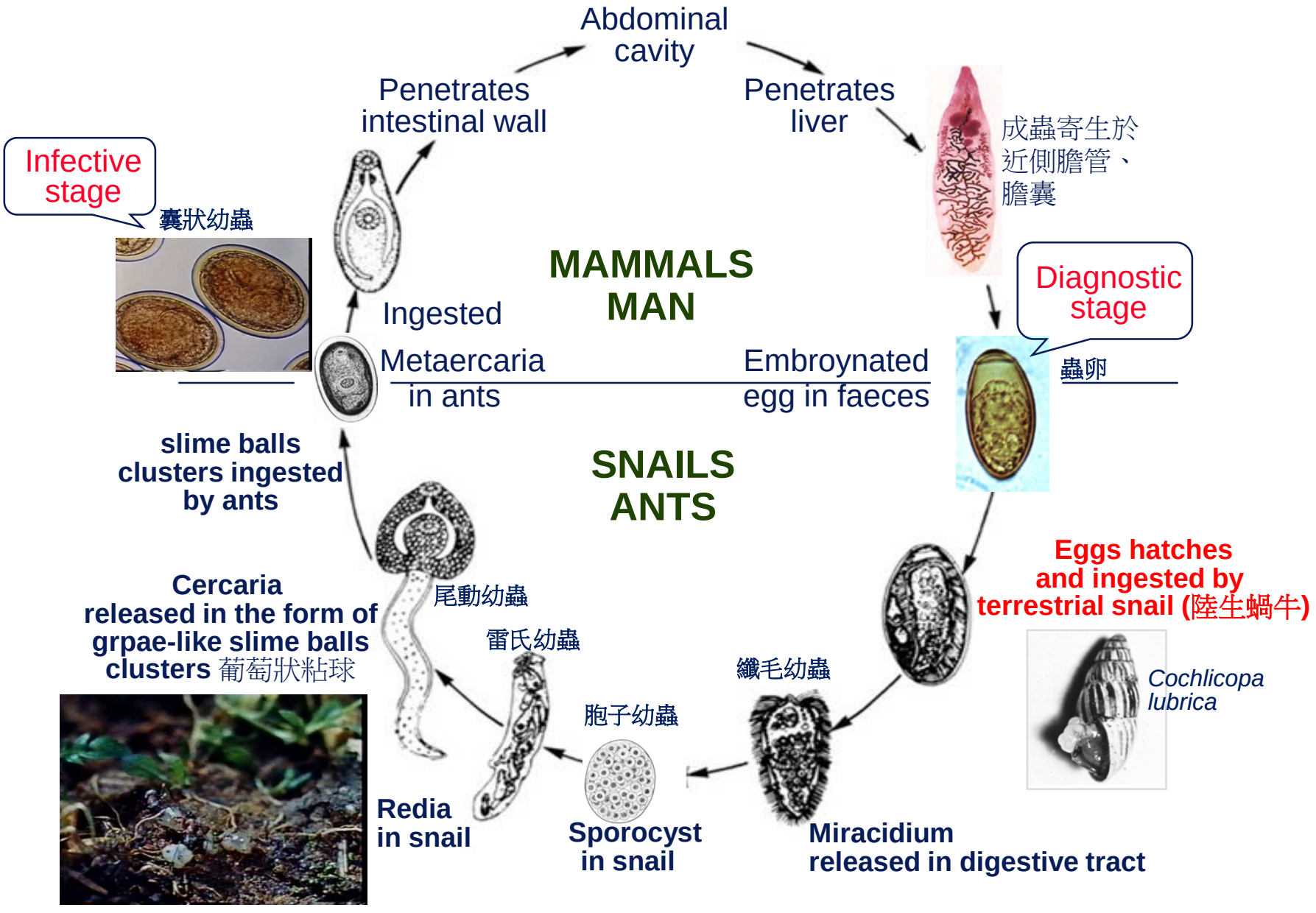

How Brain Worms Turn Ants into the Walking Dead?

OPEN

SCIENTIFIC REPORTS

Received: 1 February 2018
Accepted: 21 May 2018
Published online: 05 June 2018

3D virtual histology at the host/ parasite interface: visualisation of the master manipulator, *Dicrocoelium dendriticum*, in the brain of its ant host

D. dendriticum *command ants to attach themselves to the top of vegetation*

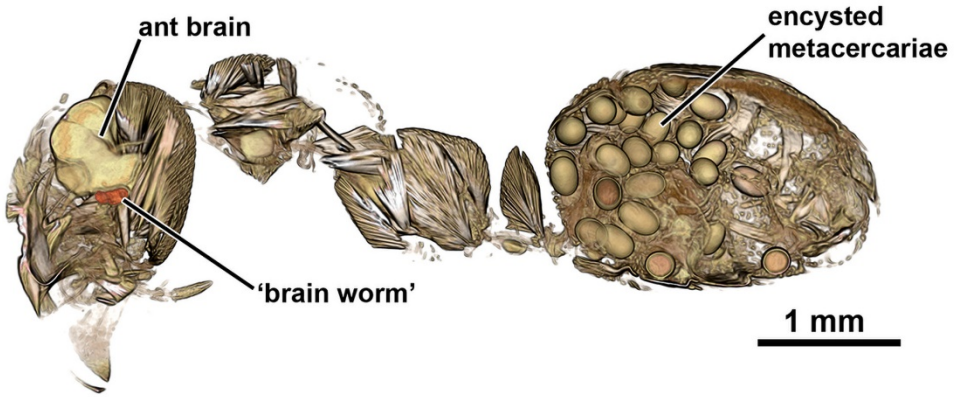

D. dendriticum appeared to target a brain region associated with locomotion and mandible control. Hijacking this area of the brain likely enabled the worm to direct the ant's death march and lock its jaws on a grass or flower anchor as it waited to be eaten.

七百村民緣何酷愛吃螞蟻?

2010年02月26日09:42　來源：《科技日報》

唐代陳藏器所著的《本草拾遺》中就有獨角蟻的形態及治療作用。
明朝李時珍在《本草綱目》中稱螞蟻為“玄駒”，並對它作了較為詳細的記述。
清代趙學敏在《本草綱目拾遺》中稱蟻卵為“狀元子”，謂其能“益氣力，澤顏色，催乳汁”等。

中醫研究證明，經過挑選的野生良種螞蟻具有抗炎、鎮痛、護肝、平喘、抗癲癇、抑制胃酸分泌和阻止應激性潰瘍的形成等廣泛的藥理作用。毒性試驗亦表明，服用螞蟻或螞蟻製劑是安全的。

蟄豐村，浙江省里安市的一個小村莊，也被人們稱為“食蟻村”。因為，村裡近千人中，有70%的人愛吃螞蟻，曬乾、蒸熟、生吃、泡酒，村民們的吃法多種多樣。幾十年來，村民們都覺得，自從食蟻后，不僅身體好了，還能延年益壽。螞蟻到底能吃嗎？吃哪種螞蟻最好？吃螞蟻是否又真的能讓人健康長壽呢？

Clinical Features 臨床徵候

Light Infection Symptomless

Heavy Infection

Flatulence 腸胃脹氣
Dyspepsia 消化不良
Nausea 反胃 and vomiting 嘔吐
Biliary colic 膽管劇痛
*Continous, independent of food uptake, intensifies at night
Prolonged constipation 長期性便秘
Diarrhoea 腹瀉

Laboratory Diagnosis

Finding the egg in stool or bile aspirate
由糞便或膽汁檢查出蟲卵

蟲卵形態特徵
黃褐色或深黃褐色,
38~45 x 22~30 um
不對稱卵形或橢圓形
卵蓋傾斜,
卵殼厚,
內含纖毛幼蟲

Spurious infection 假性感染

D. dentriticum eggs in infected livers of sheeps and cattle passed through the intestinal tractafter consumption

吃入被槍狀肝吸蟲感染之動物肝臟後.
肝中蟲卵隨糞便排出

Confirmation of dicroceliosis must be supported by adequate clinical symptoms and Re-examination of stool samples after liver-free diet

Dicrocoelium dendriticum clinical case

Our patient was a 21-year-old male who had
right upper abdominal pain, weight loss, and chronic relapsing watery diarrhea three to four times daily for four weeks.

On physical examination, the patient had **abdominal tenderness to palpation in the right upper quadrant**.
There was **no eosinophilia**, and the erythrocyte sedimentation rate (ESR) was 14 mm/h.
Alkaline phosphatase (ALP), alanine aminotransferase (ALT), and serum immunoglobulin E levels were slightly elevated, (367 U/L (normal reference range, 0-270 U/L), 41 U/L (normal reference range, 0-41 U/L), and 253 U/mL (normal reference range, 0-100 U/mL), respectively.
Direct and **indirect bilirubin levels were in the normal range**.
Serologic tests for celiac disease were negative.
There were no hormonal abnormalities causing watery diarrhea.
Hepatitis B surface antigen was positive, but the HBV DNA level was low and the antibody to the hepatitis delta virus was negative.
No signs of hepatic disease due to hepatitis B.
All other biochemical and hematological findings were in the normal range.
The duodenal biopsy samples were normal and the abdominal ultrasonography showed no bile duct or hepatic abnormalities.

Stool microscopy of the patient revealed numerous eggs of *D. dendriticum* , which were asymmetric, dark-brown, and had an operculated shell by wet smear in 0.9% saline solution and by the flotation method in saturated zinc sulfate.

To confirm the result of the previous stool examination,
new examinations were repeated consecutively over the next three days AND
place the patient on a liver-free diet,
to determine whether the infection was real or psuedoparasitosis (Spurious Infection).